

# 1 Nomenclatura e Classificação das Cavidades

*de Prof. Dr. Fernando Mandarino*

*com a colaboração de Alessandra N. S. Rastelli; Cristina Magnani;*

*Elaine C. Guerbach Conti; Emanuel Arraes Alencar;*

*Laura E. H. de Andrade; Liz Marie G. Sierpinski;*

*Luana C. Oliveira Araújo; Patrícia S. Jardim;*

*Ricardo P. de Faria; e Maria Salete C. Machado.*

## 1.1 Introdução

A Dentística Restauradora é a especialidade que trata da recuperação de dentes com alteração morfológica, estética e funcional. Na realidade, hoje, o preparo cavitário sofreu significativas mudanças graças ao surgimento de novos materiais protetores e restauradores culminando em novas concepções<sup>13</sup>. Porém, o amálgama continua a ocupar um espaço importante na área da restauração dental<sup>4</sup>.

O amálgama de prata foi introduzido na profissão odontológica por Bell, na Inglaterra e por Taveal, na França, em 1826. Os irmãos Crawcour, dois dentistas franceses, em 1833, lançaram nos Estados Unidos o material denominado “Royal Mineral Succedaneum” com precárias propriedades físicas e mecânicas supostamente fabricado a partir de limadura de moedas de prata que era misturada com mercúrio.

Desde então, as limalhas para amálgama têm sofrido várias modificações, onde em 1895, G.V.Black realizou extensas investigações metalúrgicas desenvolvendo uma fórmula que foi a base, por mais de meio século das ligas para amálgama e sucessivas mudanças têm sido incorporadas a estes produtos até chegarmos às ligas atuais e este material restaurador tem sido muito utilizado devido algumas vantagens como: biocompatibilidade, longevidade, facilidade de manipulação e baixo custo, o que leva a seu sucesso universal.

Quanto aos preparos cavitários, estes foram executados de forma empírica até o final do século passado. Em 1908, Black<sup>7</sup> elaborou as primeiras normas para se confeccionar um preparo cavitário, denominando de Princípios Gerais do Preparo Cavitário.

Segundo Mondelli et al<sup>25</sup>, Nomenclatura é o conjunto de termos peculiares a uma arte ou ciência pelos quais indivíduos de mesma profissão são capazes de se entenderem mutuamente, portanto, é necessário o conhecimento das nomenclaturas das cavidades para o entendimento e informações entre os profissionais da área odontológica em como realizar o preparo de uma cavidade.

## 1.2 Denominações dos Preparos Cavitários

### 1.2.1 Denominado de Acordo com o Número de faces em que ocorre:

- => Simples – uma só face. ( Fig.1.1);
- => Composta – duas faces.( Fig.1.2);
- => Complexa – três ou mais faces. ( Fig.1.3).

### 1.2.2 As faces do dente envolvidas, recebendo o nome das respectivas faces:

- => cavidade preparada na face oclusal: cavidade oclusal = O (Fig. 1.1A);

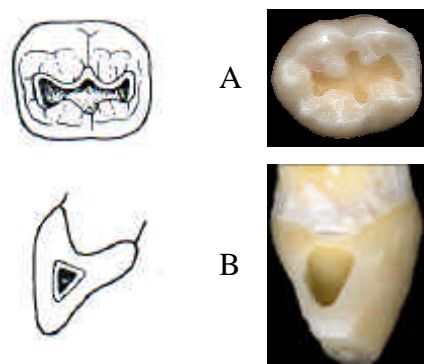


Figura 1.1 Cavidades simples: oclusal (A); mesial (B).

(Busato, A.L.S., *Restaurações em dentes posteriores*, 1996. Mondelli, J., *Procedimentos Pré-Clínicos*, 1997.)

- => cavidade que se estende da face oclusal à face mesial: cavidade méso-oclusal = MO (Fig. 1.2);

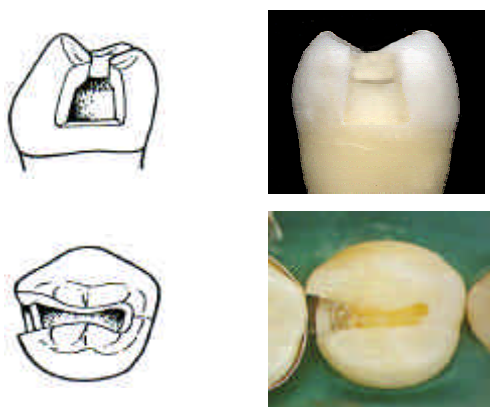


Figura 1.2 Cavidades compostas méso - oclusais (M.O.).

(Busato, A.L.S., *Restaurações em dentes posteriores*, 1996. Mondelli, J., *Procedimentos Pré-Clínicos*, 1997.)

- => cavidade que se estende às faces mesial, oclusal e distal: cavidade méso-ocluso-distal = MOD (Fig. 1.3A);
- => quando a preparação envolve as faces mesial, oclusal e lingual: cavidades méso-ocluso-lingual (Fig. 1.3B).

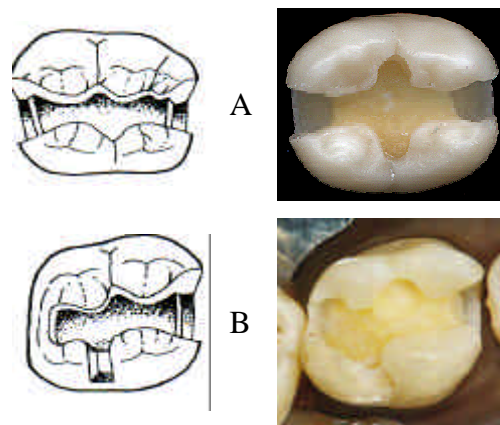


Figura 1.3. Cavidades complexas: M.O.D. (A) e M.O.L (B).

(Busato, A.L.S., *Restaurações em dentes posteriores*, 1996. Mondelli, J., *Procedimentos Pré-Clínicos*, 1997.)

### 1.2.3 A forma e a extensão das cavidades (Mondelli, J., *Procedimentos Pré-Clínicos*, 1997)

=> Intracoronárias (Inlay): cavidades confinadas no interior da estrutura dental, como uma caixa pura. Ex: classe I oclusal, classe V, classe II composta e complexa sem proteção de cúspides (Fig. 1.4);

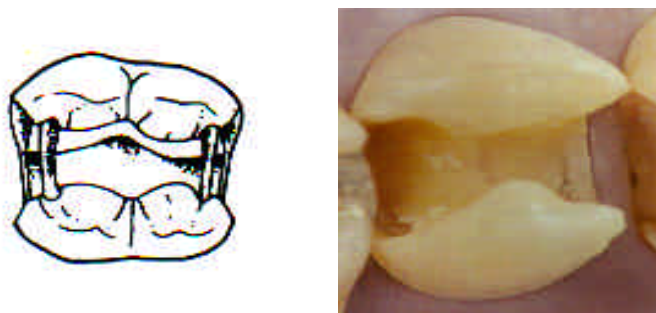


Figura 1.4. Cavidades intracoronárias “INLAY”.

(Busato, A.L.S., *Restaurações em dentes posteriores*, 1996. Mondelli, J., *Procedimentos Pré-Clínicos*, 1997.)

=> Extracoronárias parciais - (Onlay): apresentam cobertura de cúspides e/ou outras faces dos dentes. Ex: restaurações MOD com proteção de cúspides,  $\frac{3}{4}$  e  $\frac{4}{5}$ . (Fig. 1.5);

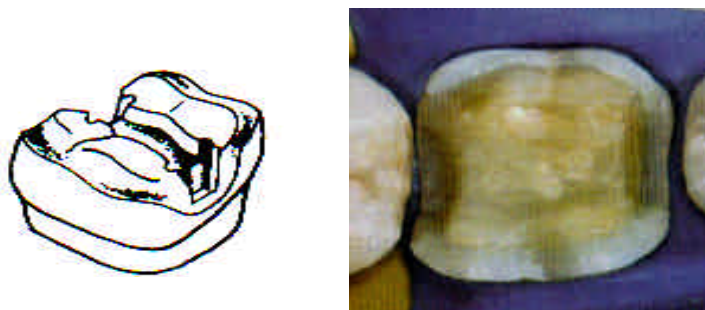


Figura 1.5. Cavidades extracoronárias parciais “ONLAY”.

(Busato, A.L.S., *Restaurações em dentes posteriores*, 1996. Mondelli, J., *Procedimentos Pré-Clínicos*, 1997.)

=> Extracoronárias totais – (Overlay): são aquelas que todas as faces axiais e oclusal ou incisal do dente são envolvidas no preparo cavitário. Ex: Coroas totais.( Fig. 1.6).

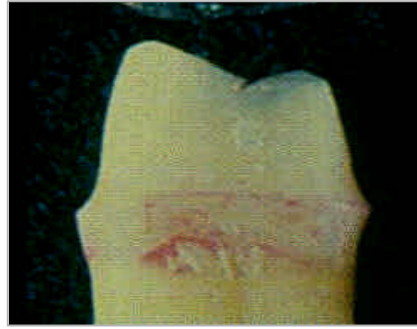


Figura 1.6. Cavidades extracoronárias totais “OVERLAY”.  
(Busato, A.L.S., *Restaurações em dentes posteriores*, 1996. Mondelli, J., *Procedimentos Pré-Clínicos*, 1997.)

## 1.3 Nomenclatura das Partes que Constituem as Cavidades

### 1.3.1 Paredes Circundantes

São as paredes laterais da cavidade e recebem o nome da face do dente a que correspondem ou ao qual estão mais próximas (Fig. 1.7 A, B e C).

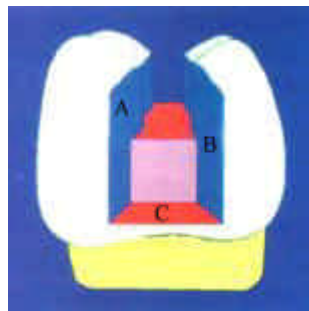


Figura 1.7. Paredes circundantes vestibular (A), lingual (B), cervical (C).  
(Busato, A.L.S., *Restaurações em dentes posteriores*, 1996.)

### 1.3.2 Paredes de fundo

Correspondem ao soalho da cavidade, sendo chamada: axial, quando paralela ao eixo longitudinal do dente (Fig. 1.8 A); e pulpar, quando perpendicular ao longo eixo do dente (Fig. 1.8 B).

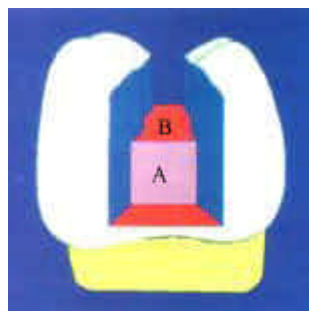


Figura 1.8. Paredes de fundo axial (A), e pulpar (B)  
Busato, A.L.S., *Restaurações em dentes posteriores*, 1996.

### 1.3.2 Nomenclatura dos Ângulos

São obtidos pela união das paredes de uma cavidade e denominados combinando-se os respectivos nomes e são classificados em ângulos diedros, triedros e cavo-superficial.

#### 1.3.2.1 Ângulos diedros

Segundo Black, são formados pela união de duas paredes e podem ser do primeiro grupo, formados pela junção de paredes circundantes (Fig. 1.9A e B). Ex: gengivo-lingual; vestibulo-gengival.

Do segundo grupo, formado pela união de uma parede circundante com uma parede de fundo da cavidade (Fig. 1.10 A e B) Ex: línguo-pulpar; gengivo-axial; e do terceiro grupo, formado pela união das paredes de fundo da cavidade. Ex: áxio-pulpar (Fig. 1.11 A) e áxio-axial (Fig. 1.12).

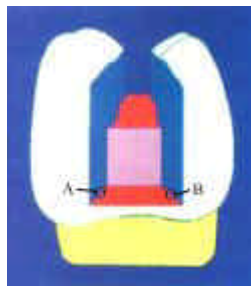


Figura 1.9. Ângulos Diedros 1<sup>o</sup> Grupo: vestibulo-gengival (A) e línguo-gengival (B)  
*Busato, A.L.S., Restaurações em dentes posteriores, 1996.*

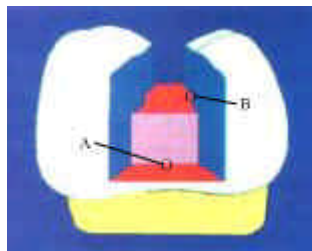


Figura 1.10. Ângulos Diedros 2<sup>o</sup> Grupo: gengivo-axial (A) e línguo-pulpar (B)  
*Busato, A.L.S., Restaurações em dentes posteriores, 1996.*

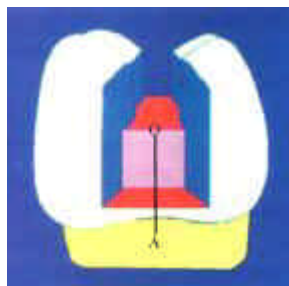


Figura 1.11- Ângulo diedro do terceiro grupo – áxio-pulpar  
*Busato, A.L.S., Restaurações em dentes posteriores, 1996. Mondelli, J., Procedimentos Pré-Clínicos, 1997.*

### 1.3.2.2 Ângulos triedros

São formados pelo encontro de três paredes (fig. 1.13A e B) e denominados segundo as combinações respectivas. Ex: vestibulo-áxio-gengival; línguo-áxio-gengival.

OBS: Uma exceção às regras de nomenclatura dos ângulos diedros e triedros encontra-se nas cavidades de Classe III, nas quais a junção das paredes constituintes forma os ângulos diedros e triedros incisais, não recebendo, portanto, a denominação das paredes que o formam (Fig. 1.14).

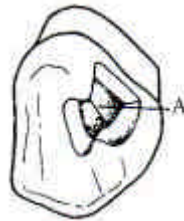

Figura 1.12. Ângulo diedro do terceiro grupo: ângulo áxio-axial (A).

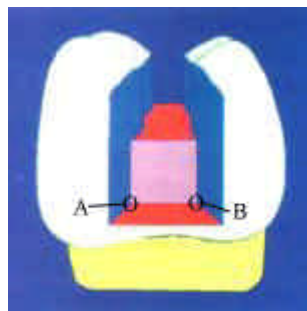


Figura 1.13. Ângulos Triedros vestibulo-áxio-gengival (A) e línguo-áxio-gengival (B)

*Mondelli, J., Procedimentos Pré-Clinicos, 1997. Busato, A.L.S., Restaurações em dentes posteriores, 1996.*

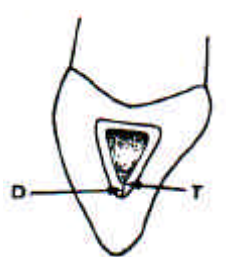


Figura 1.14 –Ângulo Incisal.

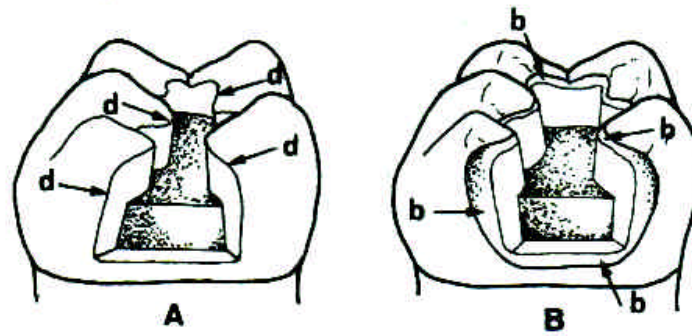


Figura 1.16. (A) Ângulo cavo-superficial definido, (d) em uma cavidade para amálgama; (B) ângulo cavo-superficial biselado, (b) em uma cavidade para restauração metálica fundida

*Mondelli, J., Procedimentos Pré-Clínicos, 1997.*

### 1.3.2.3 Ângulo cavo-superficial

É o ângulo formado pela junção das paredes das cavidades com a superfície externa do dente (Fig. 1.16 A e B).

O termo cavo-superficial é usado especialmente quando se deseja indicar a forma que se deve dar a esse ângulo em uma determinada porção da margem do esmalte ou do contorno da cavidade, como por exemplo: “o ângulo cavo-superficial da caixa oclusal é biselado” (Fig. 1.16B).

## 1.4 Classificação das cavidades

### 1.4.1 Classificação quanto à finalidade

#### 1.4.1.1 Terapêuticas

São realizadas nos casos em que a lesão cariiosa, abrasão, erosão, abfração, fratura ou outras lesões dos tecidos duros dos dentes tenham comprometido a estrutura coronária parcial ou totalmente, cujo preparo é condicionado a uma restauração individual do dente, visando a reconstrução morfológica funcional e estética.

#### 1.4.1.2 Protéticas

São as cavidades preparadas para servir como retentores ou apoio para prótese fixa e removível, podendo ser realizadas tanto em dentes afetados quanto em dentes hígidos.

Black<sup>7</sup> determinou outros dois tipos de classificação para as cavidades, uma etiológica, que se baseia nas áreas dos dentes suscetíveis à cárie, e outra artificial, na qual reuniu cavidades em classes que requerem a mesma técnica de instrumentação e restauração.

## 1.4.2 Classificação etiológica de Black

Baseada nas áreas dos dentes suscetíveis à cárie, ou seja, regiões de difícil higienização, subdivididas conforme a localização anatômica em:

=> Cavidades de cicatrículas e fissuras (Fig. 1.17);

=> Cavidades de superfície lisa (Fig. 1.18; 1.19; 1.20 e 1.21).

## 1.4.3 Classificação artificial de Black

Cavidades reunidas em classes que requerem a mesma técnica de instrumentação e restauração.

### 1.4.3.1 Classe I

Cavidades preparadas em regiões de má coalescência de esmalte – cicatrículas e fissuras na face oclusal de molares e pré-molar; 2/3 oclusal da face vestibular dos molares inferiores; e na face lingual dos incisivos e caninos superiores, 2/3 a face palatina dos molares superiores (Fig. 1.17).

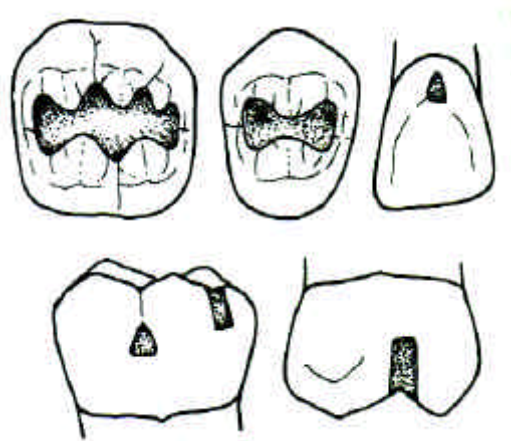


Figura 1.17. Cavidades de classe I.

### 1.4.3.2 Classe II

Cavidades preparadas nas faces proximais dos pré-molares e molares (Fig. 1.18).



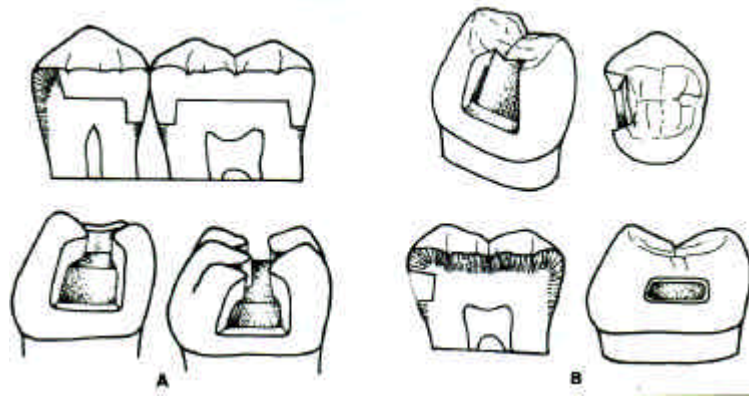


Figura 1.18. Cavidades Classe II.

#### 1.4.3.3 Classe III.

Cavidades preparadas nas faces proximais dos incisivos e caninos, sem remoção do ângulo incisal (Fig. 1.19).

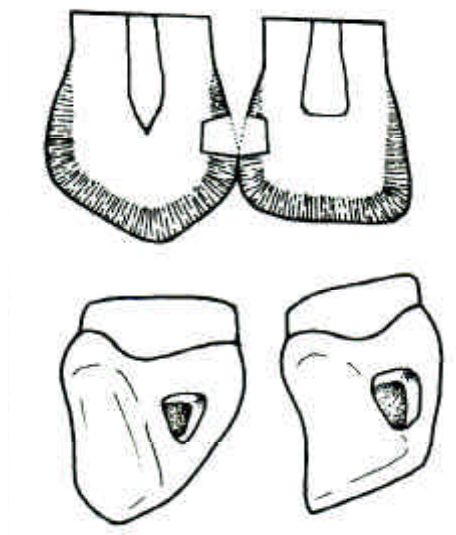


Figura 1.19. Cavidades de Classe III.

#### 1.4.3.4 Classe IV

Cavidades preparadas nas faces proximais dos incisivos e caninos com remoção e restauração do ângulo incisal (Fig. 1.20).

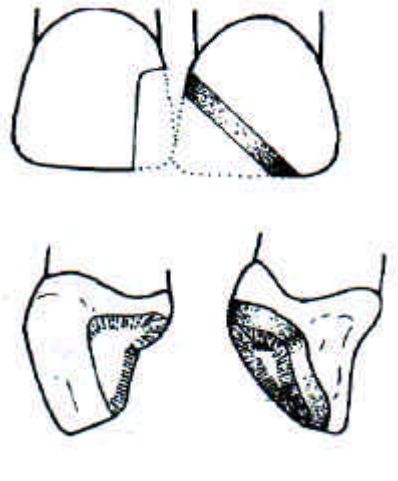
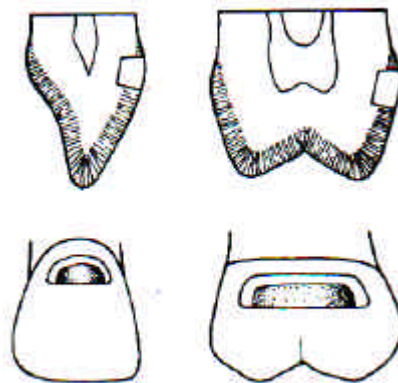


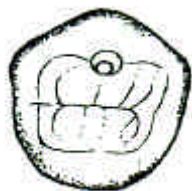Figura 1.20. Cavidades de Classe IV.

1.4.3.5 Classe V : Cavidades preparadas no terço gengival, não de cicatrículas, nas faces vestibular e lingual de todos os dentes (Fig. 1.21).

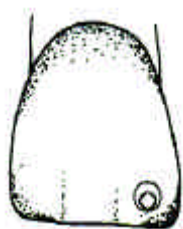


**Figura 1.21.** Cavidade de Classe V.

Alguns autores, como Howard & Simon<sup>20</sup> acrescentam à classificação artificial de Black, **cavidades de Classe VI**. Nessa classe incluem as cavidades preparadas nas bordas incisais e nas pontas de cúspide (Fig. 1.22). Por outro lado, Sockwell considera ainda, como cavidades de classe I, as cavidades de cicatrículas e fissuras incipientes, na face vestibular dos dentes anteriores<sup>25</sup> (Fig. 1.23).



**Figura 1.22.** Cavidade de Classe VI Howard e Simon.



**Figura 1.23.** Cavidade de Classe I “de ponto” de Sockwell.

## 1.5 Referências Bibliográficas

- 1.5.1 ALMQUIST, T. C. Conservative amalgam restorations. *Oper.Dent.*, v.29, n.5, p.542-8, 1973.
- 1.5.2 BARATIERI, L. N. et al. *Procedimentos preventivos e restauradores*. 6. ed. Rio de Janeiro: Quint. Intern. Books, 1998.
- 1.5.3 BARRANCOS MOONEY, J. *Operatória Dental: restauraciones*. Buenos Aires: Panamericana, 1988. p. 321.
- 1.5.4 BASTOS, P.A.M., PAGANI, C., GALANTE, M.A. Amálgama: Porque, onde e como. In: FELLER, C., BOTINNO, M.A. *Atualização na clínica odontológica – A prática da clínica geral*. São Paulo: Artes Médicas, 1994. cap. 5, p. 75-128.
- 1.5.5 BAUM, L., PHILLIPS, R. W., LUND, M. R. *Text book of operative dentistry*. 2 ed. Philadelphia: Saunders, 1985. p. 245.
- 1.5.6 BERNADINELLI, N. et al. Resistência à fratura de restaurações a amálgama condensadas sobre diferentes bases protetoras, reconstruindo ou não o ângulo áxio-pulpar. *Rev. Gaúcha Odont.*, v. 4, p. 202-6, 1977.
- 1.5.7 BLACK, G. V. *Operative Dentistry*. CHICAGO: Medico Dental, 1908.
- 1.5.8 BOYER, D.B. *Operative dentistry: concepts*. 2 ed. Iowa, University of Iowa, 1985. p.129.
- 1.5.9 BOYER, D.B. *Operative dentistry: concepts*. 2 ed. Iowa, University of Iowa, 1985. p. 130.
- 1.5.10 BRONNER, F. J. Mechanical, physiological and pathological aspects of operative procedures. *Dent. Cosmos*, v. 73, n. 5, p. 577-84, 1931.

- 1.5.12 BUENO, M., BUSATO, A. L. S. Preparos de cavidade de classe II sem extensão para a oclusal. *ROBRAC*, v. 6, n. 19, p. 18-21, 1996.
- 1.5.12 BUONOCORE, M. G. Simple method of increasing the adhesion of acrylic fillings materials to enamel. *J. Dent. Res.*, v. 34, p. 849-50, 1955.
- 1.5.13 BUSATO, A.L.S. Princípios gerais do preparo cavitário. In: BUSATO, A. L. S. et al. *Restaurações em dentes posteriores*. São Paulo: Artes Médicas. 1996. cap.3, p.40-53..
- 1.5.14 CROCKETT, W. D. et al. The influence of proximal retention grooves on the relation and resistance of class II preparation for amalgams. *J Amer. Dent. Ass.*, v. 91, p. 1053-6, 1975.
- 1.5.15 DORMANN, A. et al. In vitro studies on sterilization of carious dentin II. Extent of infection in carious lesions. *J. Amer. Dent. Ass.*, v.30, p. 1901-4, 1943.
- 1.5.16 EVANS, J., KASLOFF, J. Cleansing cavities and sealing walls. *Oper. Dent.*, v.1, n.49, 1976.
- 1.5.17 FUSAYAMA, T., TERSHIMA, S. Differentiation of two layers of carious dentin by staining. *Tokio Med. Dent. Univ.*, v.19, p. 83-92, 1972.
- 1.5.18 GOING, R.E. Pin-retained amalgam. *J. Amer. Dent. Ass.*, v. 77, p. 1331-3, 1966.
- 1.5.19 HEALY, H. J. PHILLIPS, R. W. A clinical study of amalgam failures. *J. Dent Res.*, n. 28, p. 439-46, 1949.
- 1.5.20 HOWARD, W.W. *Atlas of Operative Dentistry*, 2 ed, St. Louis: Mosby, 1973.
- 1.5.21 HUNT, P.R. et al. A modified class II cavity preparation for glass-ionomer restorative materials. *Quint. Intern.*, v. 15, p. 1011-18, 1984.
- 1.5.22 KNIGHT, G. The tunnel restorations. *Dent. Outlook*, v. 10, p. 33-57, 1984.
- 1.5.23 MARKLEY, R. M. Pin-retained and pin-reinforcement amalgam. *J. Amer. Dent. Ass.*, v. 73, p. 1295-300, 1958.
- 1.5.24 MONDELLI, J. et al. Fracture strength of human teeth with cavity preparations. *J. Prosthet. Dent.*, v. 43, p. 419-22, 1980.
- 1.5.25 MONDELLI, J. et al. *Procedimentos pré-clínicos*. São Paulo: Editorial Premier, 1998. p. 260.
- 1.5.26 ONO, M. M., BASTOS, M.T.A.A. Evolução dos preparos das cavidades de classe II. *Rev. Odontol. Univ. São Paulo*, v. 11, p. 9-14, 1997. Supl.
- 1.5.27 OUTWHITE, W.C. et al. Pin x retention and extensive amalgam restorations. *J. Prosthet. Dent.*, v. 41, p. 796-800, 1979.
- 1.5.28 ROBERSON, T.M. et al. Fundamentals in cavity preparation. In: STURDEVANT, C.M. et al. *The art and science of operative dentistry*. 3.ed. St Louis: Mosby, 1995. cap. 7, p. 289-324.

- 1.5.29 RODDA, J. C. Modern class II amalgam cavity preparations. *N Z Dent. J.*, v. 68, p. 132-34, 1972.
- 1.5.30 RODRIGUES, L.E.F. *Resistência à fratura de dentes com restaurações atípicas de diversos materiais*. Tese. Faculdade de Odontologia São Paulo. USP, 1994.
- 1.5.31 ROGGENKAMP, C.L. et al. The facial slot preparation a monoclusal option for class II carious lesion. *Oper. Dent.*, v. 7, n. 3, p.102-6, 1982.
- 1.5.32 SHAVELL, H.M. The amalgapin technique for complex amalgam restorations. *J. Calif. Dent. Res. Ass.*, v. 8, p. 48-55, 1980.
- 1.5.33 STEFFANO SECCO, A. et al. Efeito do cermet na manutenção do esmalte sem apoio de dentina em restaurações de amálgama. *Rev. Fac. Odontol. URGS*, v. 33, p. 5-8, 1992.
- 1.5.34 STRICKLAND, W.D. Amalgam restorations for class II cavity preparations : In: STURDEVANT, C.M. et al. *The art and science of operative dentistry* New York.: Mc Braw Hell Books Co. Inc., 1968. cap.10 p.235-59
- 1.5.35 TEIXEIRA, L.C. Amálgama dental: preparos cavitários, técnicas de restauração e suas influências no desempenho clínico das restaurações. In: TODESCAN, F.F., BOTTINO, M.A. *Atualização na clínica odontológica - A prática da clínica geral*. 1.ed. São Paulo: Artes Médicas, 1996. cap.4, p. 77-91.
- 1.5.36 TOMES, L. *Dentina cariada remanescente no preparo cavitário evidenciada por corante*. Faculdade de odontologia de Bauru, Tese, 1980.
- 1.5.37 VARGA, J. et al. Bonding of amalgam filling to tooth cavity with adhesive resin. *Dent. Mat. K.*, v.5, p. 158-64, 1968.

<b>Edição</b>	<b>Atualizado</b>
WebMasters do Laboratório de Pesquisa em Endodontia da FORP-USP Eduardo Luiz Barbin Júlio César Emboava Spanó Jesus Djalma Pécora	25/07/2003